Atatürk Üniversitesi
Tıp Bülteni
21, (1): 173-180, 1989

AMELİYAT SONRASI KOLO-REKTAL ANASTOMOZ DARLIKLARININ TEDAVİSİNDE BALON DİLATASYONU

(Bir olgu nedeniyle)

Dr. Dursun AKDEMİR (x)
Dr. Hasan ÇALIŞ (xx)
Dr. Kamil Yalçın POLAT (xxx)
Dr. İsmail TAMER (xxxx)

ÖZET

Nadiren karşılaştığımız ameliyat sonrası kolo-rektal anastomoz darlığı vak'asında yeni bir yöntem olan "balon diiatasyonu" ile tedavi şekli kliniğimizde ilk defa uygulandığından literatür gözden geçirilerek vak'a sunuldu.

GİRİŞ

Kolonun kanser, polip, divertikül, volvulus, kolitis ülseroza, perforasyon gibi hastalıklar nedeniyle kolo-rektal cerrahi işlemlere ihtiyaç duyulur. Kolo-rektal cerrahi müdahalelerden sonra sepsis, fistül, anastomoz darlığı, hemoroji, üriner sistem yaralanması, seksüel disfonksiyon gibi komplikasyonlar görülür. Bu komplikasyonlar hastanın yaşı, obezitesi, diabet, kardiopulmoner rahatsızlık gibi yandaş hastalığı, uygulanan cerrahi teknik, cerrahın tecrübe ve becerisiyle ilgili olabilir. (4,7).

Ameliyat sonrası anastomoz darlıklarında sıklıkla yapılan işlem dar olan kısmın rezeke edilerek yeniden anastomoz yapılmasıdır. Son senelerde cerrahi tedaviye alternatif olabilecek gastro-intestinal sistemin ameliyat sonrası anastomoz darlıklarının tedavisinde hidrostatik balon dilatasyon metoduyla ilgili çalışmalar yapılmıştır (1,2,3,5,6,8,9,10,11).

---

x Atatürk Üniversitesi Tıp Fak Genel Cerrahi Anabilim Dalı Doçenti
xx " " " " " " " " Araş Gör.
xxx " " " " " " " " " "
xxxx " " " " " " " " " "

Bindokuzyüzseksenaltı yılında sigmoid kolon torsiyonu nedeniyle ameliyata alınan bir hastaya Muş Devlet Hastanesinde sigmoid kolon rezeksiyonu ve tek uçlu (Hartmann tipi) kolostomi yapılıp 3 ay sonra kolostomi tamir edilmştir. Son ameliyatından 6 ay sonra mekanik inkomplet intestinal obstriksiyonla müracaat eden hastada anastomoz darlığı tesbit edilip hidrostatik balon dilatasyonu metoduyla dilate edildi.

VAK'ANIN TAKDİMİ

Hasta H.Ö. 47 yaşında, çiftçi, Malazgirtten müracaat etti. 29.1.1987 tarih ve 1031/1031 protokollü dosya ile Erzurum Atatürk Üniversitesi Tıp Fakültesi Hastanesi Genel cerrahi Anabilim dalına yatırıldı. 10 gündenberi karın ağrısı, bulantı, kusma, gaz-gaita çıkarmada güçlük şikâyetleriyle polikliniğimize müracaat etti. Özgeçmişinin incelenmesinde 7 ay kadar önce sigmoid kolon torsiyonu nedeniyle Muş Devlet Hastanesinde gangren tesbit edildiğinden sigmoid kolon rezeksiyonu ve Hartmann tipi tek uçlu kolostomi yapıldığı, 5 ay kadar önce aynı hastanede kolostominin tamir edildiği öğrenildi. Soy geçmişinde özellik yoktu.

Fizik Muayene

A-37,7.C, Nb. -92/dak. T.A-120/80 mm Hg

Genel durum orta, şuur açık, koopere, ödem, ikter, siyanoz L.A.P. yoktu Turgor-tonus normaldi.

Solunum ve dolaşım sistemi muayenesinde patolojik bulgu tesbit edilmedi.

Sindirim sistemi muayenesinde dil kuru, beyaz paslı idi. Batının solunuma iştiraki azalmış ve distandü görünümde olup yaygın hassasiyet mevcuttu. Musküler defans, kitle, hepatosplenomegali, ascit yoktu. Barsak sesleri hiperkinetikti. Tuşede rektum boş olup başka özellik yoktu.

Laboratuvar Bulguları: Hb. 10,8 Gr. Bk. 10.000

ABB grafisinde mekanik inkomplet intestinal otostrüksiyona uyan görünüm mevcuttu (Resim-1).

Mevcut anamnez, fizik muayene, laboratuvar bulguları ile mekanik inkomplet intestinal obstrüksiyon düşünülen hastaya intravenöz dengeli mayi verildi. Nazogastrik aspirasyon yapıldı. Ağızdan gıda alımı kesildi. Yatışının 3. günü batındaki distansiyon azaldı. Bk: 8000 idi. ABB grafisinde intestinal seviyeler kayboldu. 4. gün nazogastrik sonda çıkarıldı. 7. gün sulu gıda verildi. Normal gaz-gaita deşarjı oldu. Batındaki distansiyon azaldı. 5.2.87 günü çekilen kolon grafisinde kolo-rektal bölgede anastomoz darlığı rapor edildi (Resim-2). Gerçekten resim 2'de görülen grafide anastomoz sahasına uyan bölgede 2 cm. uzunluğundaki barsakta darlık meydana gelmiş ve bu darlık en fazla olduğu yerde 0,75 cm. çapında idi. 17.2.87 günü yapılan rijit rektoskopide linea dentatadan 13 cm. proximalde anastomoz

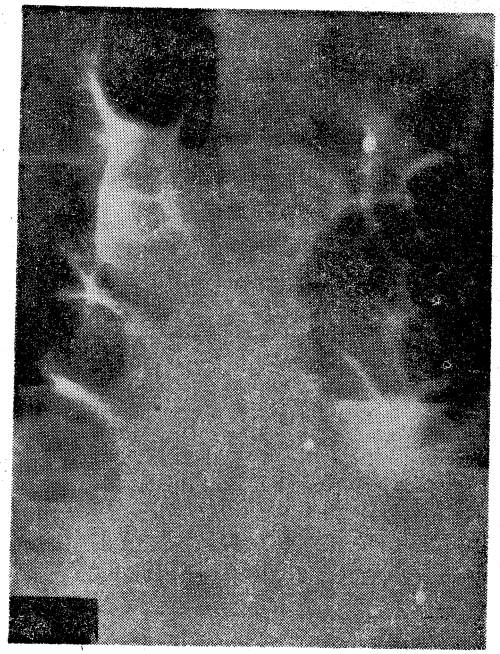

Resim 1

Resim - 2

sahasına uyan bölgede çapı 0,76 cm. olan darlık görüldü 24 numara foley kateteri darlıktan güçlükle geçirdik.

Uygulanan Teknik: Darlığın balonla dilatasyonuna karar verildi. Muayene masasında hasta diz-dirsek pozisyonuna getirildi. Rijit rektoskop aracılığı ile balonu darlık sahasına proximaline gelecek şekilde foley kateter yerleştirildi. Kateterin balonuna 70 cc. hava verilerek şişirildi. Hasta yatağına alındı. Sırtüstü yatırılıp kalça ve diz eklemleri flexiona gelecek şekilde pozisyon verildi. Foley kateterin ucuna askı aracılığı ile 1 kg. lık ağırlık asıldı (Şekil-1).

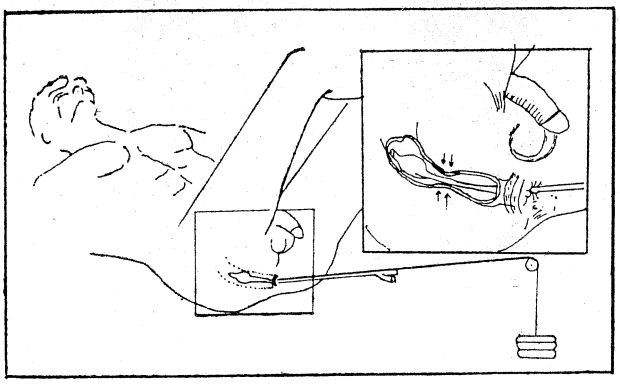

Şekil - 1

Kateterin lokalizasyonunun bozulmamasına dikkat etmek kaydı ile 2 saatte bir 15. dk. balonun havası indirilerek anostomoz sahasında dolaşımın bozulmamaması için dinlendirildi ve tekrar hava verilerek şişirildi. 24 saat sonra balonun havası indirilerek çıkarıldı. Aynı işlem iki gün ara ile üç defa daha tekrarlandı. İk nci uygulamadan sonra balonun şişirilmiş havasına-rağmen 24 saatten erken spontan olarak kateter çıktı. Hatta son uygulamada ağırlığın yarıya indirilmiş olmasına rağmen spontan çıkış olayı bir saat sonra meydana geldi. 27.2.87 günü-rijit spontan çıkış olayı bir saat sonra meydana geldi 27.2.87 günü rijit rektoskop aracılığı ile yerleştirilen foley kateterin balonu 60 cc. biligrafin ile şişirildi. Kateterin yerinde sabit olarak kaldığını bu şekilde daha iyi takip ettik. Skopi altında kolon gözlendi ve baryumlu kolon grafisi çekildi. Anastomoz sahası normal kolon genişliğine ulaşmış olup darlık kaybolmuştu (Resim-3).

Balonla dilatasyon tedavisine başladıktan sonra giderek ağrıları kaybolan hastanın 15 gün sonra hiç bir şikâyeti kalmamıştı 2.3.87 gün gerekli tavsiyelerde bulunularak kontrol kaydı ile taburcu edildi. Aradan iki yıl geçmesine rağmen hastanın herhangi bir problemi olmadı.

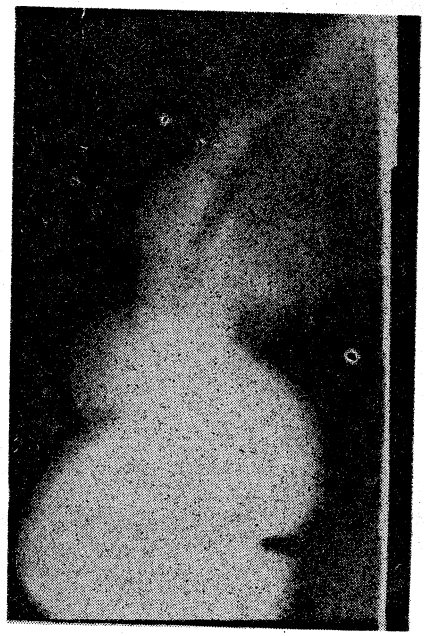

Resim - 3

TARTIŞMA

Muhtemelen beslenme ve defakasyon alışkanlığı nedeniyle bölgemizde daha sıklıkla karşılaştığımız bir hastalık olan kolon volvulusu nedeniyle sigmoit kolon rezeksiyonu ve Hartmann tipi tek uçlu kolostomi ameliyatı ve iki ay sonra kolostomi tamiri yapılmış olan hasta, ikinci operasyonunundan beş ay sonra anabilimdalımıza inkomplet mekanik intestinal obstrüksiyon nedeniyle yatırıldı. Muayene ve tetkikler sonucu anastomoz darlığı tesbit edildi. Anastomaz darlıklarında klâsik olarak uygulanan tedavi şekli dar olan kısmın ameliyatla rezeke edilmesidir(1,2,4,6) Ancak son zamanlarda gastrointestinal sistemin anastomoz darlıklarında cerrahi tedaviye bir alternatif olarak değişik alet ve yöntemlerle hidrostatik bulan dilatasyonu uygulanarak tedavi etme gündeme geldi (2,3,5,6,8,9,11,).

Bizde özellikle kolo-rektal anastomoz darlıklarında bizim uyguladığımız yöntemin kolayca uygulanabilirliği, malzemenin temin kolaylığı, ucuzluğu ve sonucun yüz güldürücülüğüne dikkat çekmek istedik.

Wasington'da R.A. Kozarek'in (6) 300 vak'alık taramasında gastrointestinal sistemin anastomoz darlıklarında hidrostatik balon dilatasyonu ile tedaviye ozafagusta % 85, midede % 76, kolonda % 56, safra yolllarında % 89 pankreatik kanalda % 77 oranında cevap alındığı, seride total komplikasyon oranının % 6 olduğu belirtildi

Florida'da W. lineaweaver ve arkadaşları (7) gastrik by-pastan sonra stenozla müracaat eden 23 hastanın 18'ini balon dilatasyonuyla başarı ile tedavi etmişler ve hiç bir komplikasyon görülmemiştir 4 hastada ise operatif revizyon gerekmiştir.

Danimarka'da V. Hegetus ve E. Poulsen (5) sindirim kanallarında darlık nedeniyle müracaat eden 55 hastaya balon dilatasyonu ile tedavi uygulamış ve iki vak'ada tedavi başarısızlıkla sonuçlanıp bir hastada dilatasyon sırasında biopsi alındığı anda özafagus fistülü meydana geldiği, operasyonda alındığı, fistülün nüks ettiği, dilatasyonla normal pasaj sağlanınca spontan kapandığı belirtildi. Bu seride ilginç olan fistül tedavisinde balon dilatasyonundan istifade edilmesi bening pylor stenozu olan bir vak'ada başarıyla uygulanmasıdır.

Winconsin'de R.P. Venu ve arkadaşları (11) iki-vak'ada endoskopik elektroşirürjikal yöntemle dilatasyonu, Missouri'de D.M. Neufeld ve arkadaşları (8) iki vak'ada elektrokoter ve balon dilatasyonu yöntemleri kombinasyonunu başarıyla uyguladılar.

Norveç'te K, Skreden ve arkadaşları (9) rektal striktür nedeniyle müracaat eden 12 hastanın 10'unda, Kalifornia'da R.A. Brower ve L.D. Freemen (3) bir vak'ada balonla dilatasyon işlemini başarıyla uygulamıştır.

Bizim ulaşabildiğimiz kadarıyla literatür taramasında görüldü ki gastrointestlnal sistemin ameliyat sonrası darlıkları çeşitli metotlarla ve aletlerle dilate edilmiş, ancak özellikle kolo-rektal darlıkların dilatasyonunda bizim yöntemimiz ilk defa ve başarıyla uygulanmıştır. Basit ve pratik bir yöntemin bugüne kadar kullanılmamış olması herhalde ameliyat sonrası anastomoz darlığı tedavisinde cerrahi müdahale ve komplike aletlerin öncelikle akla gelmesinde olmalıdır. Çünkü müdahale öncesi radyolojik olarak tesbit edilmiş olan darlığın dört seans dilatasyondan sonra 10 gün gibi kısa bir sürede normal hale geldiğinin yine radyolojik olarak gösterilmesi gaz-gaita deşarjının tamamen normale gelmesi, ağrı ve diğer bütün şikâyetlerin kaybolması, hiç bir komplikasyon çıkmamış olması ve aradan iki yıl geçmesine rağmen hastanın hiç bir şikâyetinin olmaması bu yöntemin başarısının kanıtıdır.

Uygulama anında hafif bir analjezi ve sedasyonla hastanın hiç bir şikâyeti olmamaktadır. Diğer yöntemler için analjezi, sedasyon hatta gerekirse genel anesteziye başvurulabilir (2,3,5,9).

Cerrahi tedavi daima gastrointestinal sistemin bir parçasının irreversbl olarak çıkarılmasiyle, bir başka deyimle normal anatominin az veya çok değişmesiyle sonuçlanır ve diğer yöntemlerin başarısız olduğu durumlarda uygulanır. Bunun aksine dilatasyon yöntemi riskleri az olan, normal anatomiyi korumaya yönelik bir işlemdir.

Dilatasyon için kullanılan rijit dilatatörler kanama, perforasyon gibi komplikasyonlara sıklıkla neden olacağından balonla dilatasyon tekniği daha güvenceli bir yöntemdir(9).

Bizim vak'amızda uyguladığımız yöntem ucuz, pratik uygulanabilme özelliği yüksek, komplikasyonsuz olmasına rağmen rutin bir tedavi yöntemi halinde yerleşebilmesi için uyguladığımz vak'a sayısını çoğaltmak gereklidir.

SONUÇ

Kolo-rektal cerrahi müdahaleden sonra anostomoz darlığı nedeniyle kliniğimize müracaat eden hastaya balon dilatasyonu uygulamamızdan dolayı, çalıştığımız vak'a, literatür taramalarından elde edilen sonuçlar şunlardır).

1— Ameliyat sonrası anastomoz darlıkları, cerrahın tecrübesi, anastomozun tipi, yapılış tekniği, anastomoz sahasının sinirsel uyarım, kanlanma ve anastomoz kaçaklarıyle ilgili olabilir.

2— Ameliyat sonrası anastomoz darlığı cerrahi tedavi yerine normal anatomiyi korumaya yönelik palyatif bir uygulama olan balonla dilatasyon başarısız olursa cerrahi müdahale şansı her zaman mevcuttur.

2— Balonla dilatasyon yöntemi anestezi riski, morbidite, mortalite ve ekokonomik maliyet yönünden cerrahi müdahaleye göre daha avantajlıdır.

4— Balonla dilatasyon bening hastaların ameliyat sonrası anastomoz darlıklarının tedavisinde güvenli, kolayca uygulanabilen, dikkatli uygulandığında komplikasyonsuz bir yöntemdir.

SUMMARY

BALLON DİLATATİON IN TREATMENT OF POST-OPERATİVE COLO-RECTAL ANASTOMOSİS STRİCTURES: A CASE REPORT

Post-operative Colo-rectal anastomosis strictures are rarely seen This Study presents one case with post-operative colo-rectal anastomosis strictures who has been treated by ballon dilatation, a new method. This was first applied in our clinics.

KAYNAKLAR

1- Beck, H.P. , Conklin, H.B.: Closure of Colostomy. , Ann. Surg., 181 (6) 795-798, 1975.

2- Bedogni, G., Ricci, E., Pedrezzoli, C.,R., Barbieri, I., Bertoni, G., Contini, S., Serafini, G.; Endoskopik dilatation of anastomotic colonic stenosis by different techniques: an alternative to surgery. Gastrointestinal Endoscopy., 33: 21-24, 1987.

3- Brower, R.A., Freeman. L.D.: Ballon catheter of a rectal stricture Gastrointestinal Endoscopy., 30 (2): 95-97, 1984.

4- Daly, M.J., Decouse, J.J,: Complications in surgery of the colon and rectum. Klinies of North America., 63: 1215-1225, 1983

5- Hegedüs, V., Poulsen, E.: Balloon dilatation of alimentery tract strictures, Acta Radiolojica, 27 (6): 681-685-1986

6- Kozarek, R.A.: Hydrostatic ballon dilatation of gastrointestinal stenoses: a national Survey., Gastrointestinal Endoscopy, 32 (1) 15-19, 1986

7- Linea weaver, W., Ryckman, F., Hawkins, L., Robertson; I. , Woodueard, E.R.: Endoscopic ballon dilatation of outlet stenosis after gastric bypass., The American Surgeon, 51 (4): 194-196, 1985.

8- Neufeld, M.D., Shemesh, I. E., Kodner, J.I., Shatz, A.B.: Endoscopic management of anastomotic colon strictures with electrocautery ballon dilatation. Gastrointestinal Endoskop., 33: 24-26, 1987.

9- Skreden, K., Wiig, N.J., Myruold, H.E.: Balloon dilation of rectal strictures. Acta Chir. Scand., 153: 615-617, 1987.

10- Thies. E., Lange, V.: Peranal Dilatation of a postsurgical colonic stenosis by means of a flexible endoscope., Endosocopy., 15: 327-328, 1983.

11- Venu., R.P., Geenen, J.E., Hogan W.J. Kridenier, J., Stevwart, E.T., Soorgel, K.H.: Endoscopic electrosurgical traetment for strictures of the gastrointestinal tract., Gastrointestinal Endoscopy, 30 (2): 97 100, 1984.